

Submitted: 24.04.2014

Accepted: 04.06.2014

## Nowe trendy w obrazowaniu raka stercza metodą ultrasonografii przezodbytniczej

### Novel trends in transrectal ultrasound imaging of prostate gland carcinoma

Tomasz Szopiński<sup>1</sup>, Andrzej Nowicki<sup>2</sup>, František Záfura<sup>3</sup>,  
Tomasz Gołąbek<sup>1</sup>, Piotr Chłosta<sup>1</sup>

<sup>1</sup> Department of Urology, Jagiellonian University Medical College, Cracow, Poland

<sup>2</sup> Institute of Fundamental Technological Research, Polish Academy of Science, Warsaw, Poland

<sup>3</sup> Department of Urology, Faculty of Medicine and Dentistry, Palacký University Olomouc, Czech Republic

Correspondence: Tomasz Szopiński, Department of Urology, Jagiellonian University Medical College, Grzegórzecka 18, 31-531 Cracow, Poland, e-mail: tomasz@urologia.waw.pl

DOI: 10.15557/JoU.2014.0031

#### Słowa kluczowe

ultrasonografia przezodbytnicza, TRUS, nowotwory stercza, rak stercza, ocena stopnia zaawansowania, elastografia

#### Streszczenie

Rak stercza to najczęstszy nowotwór u mężczyzn. Sposób leczenia zależy od wielu czynników, wśród których bardzo ważną rolę odgrywa ocena miejscowego stopnia zaawansowania. Podstawową metodą jest tutaj ultrasonografia przezodbytnicza. Badanie to pozwala nie tylko na zobrazowanie stercza i jego nieprawidłowości, lecz także na przeprowadzenie biopsji pod kontrolą ultrasonografii. Klasyczne badanie ultrasonograficzne w skali szarości umożliwia ocenę wielkości, echostruktury stercza i zarysów torebki anatomicznej, ale w wielu przypadkach nie uwidacznia zmian nowotworowych. Z tego powodu wprowadza się nowe technologie ultrasonograficzne, aby poprawić wykrywalność raka. Warto zwrócić uwagę na zastosowanie środków kontrastujących w trakcie badania przezodbytniczego, które wraz z obrazowaniem kolorowym dopplerem poprawiają wykrywalność raka: uwidaczniają przepływy niestwierdzalne bez wzmocnienia kontrastowego. Innym rozwiązaniem jest elastografia, wykorzystująca różnicę sztywności w obszarze nowotworowym i w zdrowym, otaczającym chorą tkankę mięszu stercza. Technika ta pozwala na wykrycie zmian niezależnie od ich echogeniczności, dzięki czemu uzupełnia klasyczne badanie przezodbytnicze. Ograniczać skuteczność elastografii mogą wielkość stercza i jego dość dalekie położenie w stosunku do głowy. Z kolei sposób wykonania badania zależy od doświadczenia badającego i jego subiektywnej oceny. Inną metodą wpisującą się w modny obecnie trend łączenia metod obrazowania jest fuzja rezonansu magnetycznego i badania ultrasonograficznego przezodbytniczego. Wykorzystanie obrazowania wielopłaszczyznowego rezonansu, uznawanego obecnie za najlepszą metodę oceny stopnia miejscowego zaawansowania raka, w połączeniu z dostępnością TRUS i łatwością monitorowania biopsji pod kontrolą ultrasonografii w czasie rzeczywistym to bardzo obiecująca alternatywa – choć wiąże się ze znacząco większym kosztem i wydłużonym czasem badania. Na podstawie przeglądu artykułów dostępnych w bazie PubMed opublikowanych po 2010 roku przedstawiono najważniejsze kierunki rozwoju badania transrektalnego w diagnostyce raka stercza.

**Key words**

transrectal ultrasound,  
TRUS, prostatic  
neoplasms, cancer  
of the prostate,  
neoplasm staging,  
elastography

**Abstract**

Carcinoma of the prostate gland is the most common neoplasm in men. Its treatment depends on multiple factors among which local staging plays a significant role. The basic method is transrectal ultrasound imaging. This examination enables imaging of the prostate gland and its abnormalities, but it also allows ultrasound-guided biopsies to be conducted. A conventional gray-scale ultrasound examination enables assessment of the size, echostructure and outlines of the anatomic capsule, but in many cases, neoplastic lesions cannot be observed. For this reason, new sonographic techniques are implemented in order to facilitate detectability of cancer. The usage of contrast agents during transrectal ultrasound examination must be emphasized since, in combination with color Doppler, it facilitates detection of cancerous lesions by visualizing flow which is not observable without contrast enhancement. Elastography, in turn, is a different solution. It uses the differences in tissue elasticity between a neoplastic region and normal prostatic parenchyma that surrounds it. This technique facilitates detection of lesions irrespective of their echogenicity and thereby supplements conventional transrectal examinations. However, the size of the prostate gland and its relatively far location from the transducer may constitute limitations to the effectiveness of elastography. Moreover, the manner of conducting such an examination depends on the examiner and his or her subjective assessment. Another method, which falls within the novel, popular trend of combining imaging methods, is fusion of magnetic resonance imaging and transrectal sonography. The application of multidimensional magnetic resonance imaging, which is currently believed to be the best method for prostate cancer staging, in combination with the availability of a TRUS examination and the possibility of monitoring biopsies in real-time sonography is a promising alternative, but it is associated with higher costs and longer duration of the examination. This paper presents the most important novel trends in transrectal imaging in prostate cancer diagnosis based on the review of the articles available in the PubMed base and published after 2010.

**Wstęp**

Rak stercza to najczęstszy nowotwór u mężczyzn<sup>(1)</sup>. Jednym z przełomowych momentów w jego wczesnym rozpoznaniu i leczeniu było wprowadzenie do praktyki klinicznej oznaczania specyficznego antygenu sterczowego (*prostate specific antigen*, PSA) w surowicy krwi<sup>(2,3)</sup>. Doprowadziło to do zwiększenia wykrywalności choroby u pacjentów z rakiem ograniczonym do narządu, bez zmian przerzutowych, którzy mogą być kandydatami do leczenia radykalnego – w postaci zarówno prostatektomii radykalnej, jak i radioterapii.

W tej grupie chorych szczególnego znaczenia nabiera dokładna ocena miejscowego stopnia zaawansowania raka. To jeden z parametrów decydujących o wyborze właściwego sposobu leczenia, jak również części elementów techniki operacyjnej, takich jak wykonanie rozszerzonej limfadenektomii, usunięcie pęczków naczyniowo-nerwowych – np. z powodu obecności zmiany przylegającej do torebki stercza na długości przekraczającej 20 mm, co zwiększa ryzyko raka miejscowo zaawansowanego<sup>(4)</sup>. Kolejnym ważnym elementem przedoperacyjnej oceny chorych z rakiem ograniczonym do narządu jest wielkość stercza, która w pewnym zakresie może limitować skuteczność technik napromieniowania, w tym brachyterapii. Wykrycie zmian w obrazie TRUS (*transrectal ultrasound*, ultrasonografia przezodbytnicza) u pacjenta diagnozowanego z powodu podwyższenia stężenia PSA w surowicy krwi przy prawidłowym wyniku badania palpacyjnego przez odbytnicę powoduje zmianę wstępnego stopnia zaawansowania choroby z T1c na T2 (zależnie od obecności ognisk w obu płatach lub tylko jednym z nich – T2a/T2c).

**Introduction**

Carcinoma of the prostate gland is the most common neoplasm in men<sup>(1)</sup>. One of the breakthrough moments in early diagnosis and treatment of this disease was the introduction of prostate specific antigen (PSA) measurement in the serum<sup>(2,3)</sup>. This resulted in increased detectability of the disease in patients with cancer limited to the prostate gland without metastases who can be treated radically, by means of both radical prostatectomy and radiotherapy.

In these patients, accurate local cancer staging plays a important role. It is one of the parameters determining the choice of adequate treatment and of certain elements of a surgical procedure, such as performance of extended lymphadenectomy or removal of the neurovascular bundle, for instance because of a visible lesion that adheres to the prostatic capsule at the length of over 20 mm, which increases the risk of locally advanced carcinoma<sup>(4)</sup>. Another important element in preoperative assessment of patients with localized prostate carcinoma is the size of the prostate gland which may, to some extent, limit the effectiveness of radiation techniques, including brachytherapy. Detection of lesions in TRUS (transrectal ultrasound examination) in a patient diagnosed due to elevated serum PSA but normal digital rectal examination results in restaging of the disease from T1c to T2 (including T2a/T2c depending on the presence of foci in both lobes or in only one of them).

Therefore, it may be concluded that a TRUS examination provides a lot of valuable information that considerably

Wolno zatem wnioskować, że badanie TRUS pozwala na uzyskanie wielu cennych informacji, mających zasadniczy wpływ na sposób leczenia chorych na raka stercza ograniczonego do narządu. Nie jest to jednak badanie pozbawione wad, spośród których należy wymienić subiektywność oceny (w dużej mierze zależnej od doświadczenia lekarza), słabą powtarzalność i – często – niejednoznaczność. Stąd też, zgodnie z wytycznymi European Association of Urology (EAU) i American Association of Urology (AUA), w ocenie miejscowego stopnia zaawansowania raka stercza za metodę referencyjną uznaje się obecnie wieloparametryczne badanie rezonansu magnetycznego (NMR) z zastosowaniem cewki doodbytniczej<sup>(5)</sup>.

Badanie TRUS pozostaje wartościową techniką o udowodnionej wartości diagnostycznej. Szereg nowych technik i bogate piśmiennictwo wskazują na stały i dynamiczny rozwój tej techniki obrazowania. Oprócz wprowadzenia głowic o wysokich częstotliwościach, obrazowania harmonicznego, techniki *histoscanning* i mapowania przepływu za pomocą kolorowego dopplera (*color flow mapping*) (ryc. 1–5) na podstawie przeglądu artykułów poświęconych temu zagadnieniu można wyróżnić inne kierunki rozwoju badania transrektalnego w diagnostyce raka stercza:

- obrazowanie z wykorzystaniem wzmocnienia kontrastowego:
  - w skali szarości,
  - kolorowym dopplerem,
  - dopplerem mocy;
- elastografia;
- fuzja obrazów MR i TRUS.

### Obrazowanie ultrasonograficzne z wykorzystaniem wzmocnienia kontrastowego

Wpływ pęcherzyków gazu na znaczące zwiększenie ech ultradźwiękowych zaobserwowano po raz pierwszy na uniwersytecie w Rochester. Użyto trzech różnych

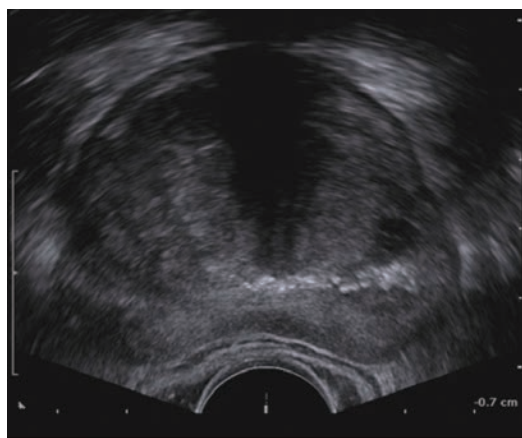
afekt treatment of patients with localized prostate cancer. However, such an examination is not flawless. The limitations include subjectivity of assessment (which largely depends on the physician's experience), poor repeatability of the examination and, frequently, its ambiguity. Hence, in accordance with the guidelines of the European Association of Urology (EAU) and American Association of Urology (AUA), a multiparametric nuclear magnetic resonance examination (NMR) with the use of an endorectal coil is currently considered a reference method in local staging of prostate cancer<sup>(5)</sup>.

A TRUS examination still remains a valuable technique with proven diagnostic value. A range of novel techniques and rich literature indicate continuous and dynamic development of this imaging technique. Apart from the introduction of high-frequency transducers, tissue harmonic imaging, histoscanning and color flow mapping (figs. 1–5), the following developments of transrectal ultrasound examination of prostate cancer can be distinguished:

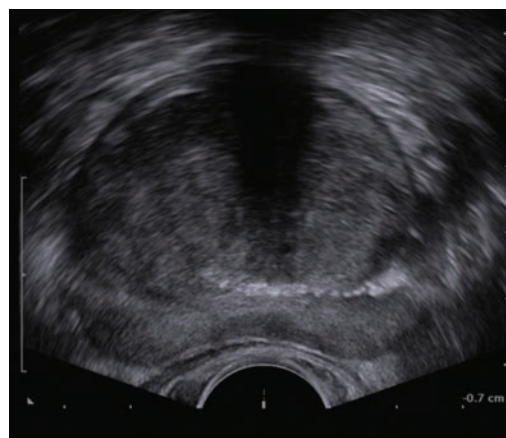
- contrast-enhanced imaging:
  - gray-scale;
  - color Doppler;
  - power Doppler;
- elastography;
- MRI and TRUS image fusion.

### Contrast-enhanced ultrasound imaging

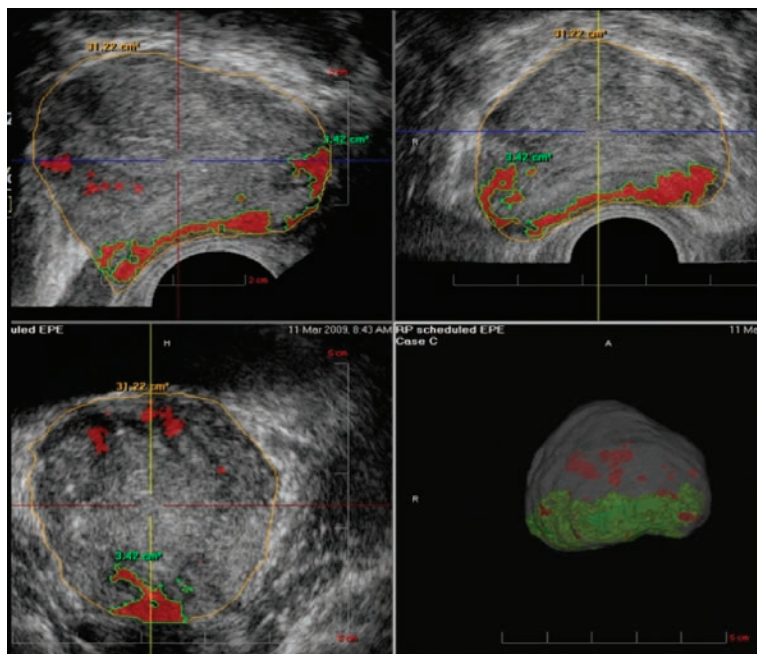
The influence of gas bubbles on striking echo enhancement was observed for the first time at the University of Rochester. Three different contrasting agents were used: indocyanine green, physiological saline and dextrose in water. Energetic injection of these substances through a thin needle resulted in formation of tiny bubbles with the diameter of several microns. The improvement in M-mode echocardiography of the aorta root and mitral insufficiency were striking<sup>(6,7)</sup>.



Ryc. 1. Badanie TRUS głowicą o częstotliwości 9 MHz  
Fig. 1. TRUS with a 9 MHz transducer

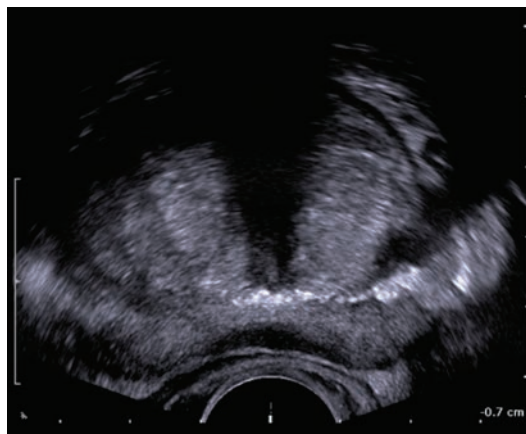

Ryc. 2. Badanie TRUS głowicą o częstotliwości 12 MHz  
Fig. 2. TRUS with a 12 MHz transducer



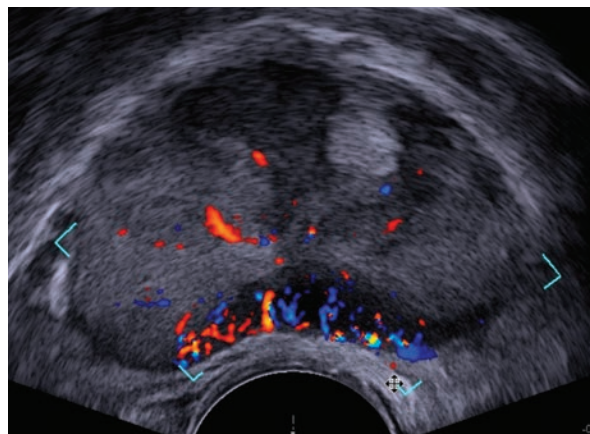
Ryc. 3. Histoscanning stercza

Fig. 3. Prostate histoscanning



Ryc. 4. Obrazowanie harmoniczne gruczołu krokowego

Fig. 4. Prostate harmonic imaging



Ryc. 5. Badanie stercza w opcji CFM (color flow mapping)

Fig. 5. Prostate gland in color flow mapping (CFM)

substancji kontrastujących: zieleni indocyjaniny, fizjologicznego roztworu soli i dekstrozy w wodzie. Energiczne wstrzyknięcie substancji przez cienką igłę spowodowało wytworzenie się niewielkich pęcherzyków o średnicy kilku mikronów. Poprawa w echokardiografii jednowymiarowej (M-mode) diagnostyki korzenia aorty i niedomykalności zastawki mitralnej okazała się zaskakująca<sup>(6,7)</sup>.

Następne pionierskie badania nad mechanizmem wzmocnienia (różnice w impedancjach akustycznych między krwią a podanym środkiem, turbulencje wynikające z wstrzyknięcia środka i obecności pęcherzyków) prowadził Kremkau<sup>(8)</sup>. W pierwszych próbach zastosowania samostnie wytworzonych pęcherzyków obserwowano ich szybkie zanikanie w łożysku naczyniowym. Najmniejsze pęcherzyki znikały bardzo szybko – w czasie krótszym

The subsequent pioneering investigations on the enhancement mechanism (differences in acoustic impedance between blood and the agent administered, turbulences resulting from injection and presence of bubbles) were carried out by Kremkau<sup>(8)</sup>. In the first attempts of using spontaneously formed bubbles, their rapid disappearance in the vascular bed was observed. The smallest bubbles were the first to disappear – in less than 1 second, due to surface tension. Big bubbles, in turn, were blocked by the pulmonary capillary bed.

The dynamics of encapsulated contrast agents (thin coating, lipid membranes) was studied in many laboratories<sup>(9-11)</sup>.

Nowadays, suspensions of small gas bubbles with the diameter of several micrometers are called ultrasound

niż 1 sekunda – ze względu na napięcie powierzchniowe. Większe pęcherzyki były z kolei blokowane przez naczynia włosowate w płucach.

Dynamikę osłoniętych (cienkie powłoczki/membrany lipidowe) środków kontrastujących badano w wielu laboratoriach<sup>(9–11)</sup>.

Obecnie zawiesiny niewielkich pęcherzyków gazu o średnicy kilku mikrometrów nazywa się ultrasonograficznymi środkami kontrastującymi. Ze względu na bardzo niską gęstość gazu jego impedancja akustyczna jest kilka tysięcy razy mniejsza od impedancji krwi, dzięki czemu odbicie/rozproszenie fali ultradźwiękowej na pęcherzykach gazu staje się wiele tysięcy razy większe niż na krwinkach. Pęcherzyki gazu wykazują właściwości rezonansowe. Najprostszy wzór na częstotliwość rezonansową pęcherzyków to:

$$f_{r[\text{MHz}]} \approx \frac{6,5}{d [\mu\text{m}]}$$

gdzie  $f_r$  oznacza częstotliwość rezonansową pęcherzyka gazu (w MHz), a  $d$  – średnicę pęcherzyka ( $\mu\text{m}$ ).

W obecnie stosowanych środkach kontrastujących średnice pęcherzyków wahają się od 1 do 3  $\mu\text{m}$ , co przekłada się na częstotliwość rezonansową od 2 do ponad 4 MHz.

W 1990 roku uzyskano pierwszą stabilną zawiesinę pęcherzyków, która stała się dostępna komercyjnie<sup>(12)</sup>. Dzisiejsze kontrasty w ultrasonografii są zawiesinami bardzo drobnych pęcherzyków gazu w różnych roztworach: albumin, galaktozy, lipidów. Zależnie od medium, w jakim umieszczony jest gaz, uzyskana zawiesina będzie się charakteryzowała odmienną ściśliwością – to ważny parametr, warunkujący fizyczne cechy zachowania się kontrastu pod wpływem fali ultradźwiękowej. Kolejne istotne parametry to czas utrzymywania się pęcherzyków w krążeniu oraz ilość energii emitowanej przez aparat USG potrzebna do zniszczenia struktury środka kontrastującego<sup>(12)</sup>. Ze względu na słabe przechodzenie kontrastów pierwszej generacji do mikrokrążenia stercza okazały się one mało przydatne w diagnostyce raka tego narządu. Wraz z wprowadzeniem kontrastów drugiej generacji, charakteryzujących się bardzo małą średnicą pęcherzyków gazu – od 1 do 10  $\mu\text{m}$  (np. Sonoazid), osiągalne stało się dotarcie do bardzo drobnych naczyń, m.in. stercza, niewidocznych w klasycznym badaniu dopplerowskim TRUS z powodu zbyt słabego sygnału. Jako przykład takiej substancji może posłużyć gaz octafluoropropan w roztworze lipidowym perfluten, gdzie pęcherzyki gazu mają średnicę poniżej 1  $\mu\text{m}$ .

Najpopularniejszym środkiem kontrastującym stosowanym w ultrasonografii jest SonoVue (Bracco, Włochy), preparat „puli krwi” (*blood pool agent*). Nie ulega wynacznieniu do przestrzeni śródmiąższowej. Mikropęcherzyki mają średnicę równą średnio 2,5 mikrona i z łatwością przechodzą przez krążenie płucne i przedostają się do krążenia tętniczego. Mikropęcherzyki w SonoVue są zbudowane z sześćciofluorku siarki (SF<sub>6</sub>) stabilizowanego cienką membraną

contrast agents. Because of very low density of gas, its acoustic impedance is several thousand times lower than impedance of blood, thanks to which reflection/scattering of the ultrasound wave on gas bubbles is several thousand times greater than on blood cells. Gas bubbles exhibit resonant properties. The simplified formula for the resonant frequency of the bubble is:

$$f_{r[\text{MHz}]} \approx \frac{6,5}{d [\mu\text{m}]}$$

where:  $f_r$  denotes bubble resonant frequency (in MHz),  $d$  – bubble diameter ( $\mu\text{m}$ ).

In currently used contrast agents, the diameter of gas bubbles ranges from 1 to 3  $\mu\text{m}$  which results in resonance frequency from 2 to over 4 MHz.

The first stable microbubble suspension which became commercially available was obtained in 1990<sup>(12)</sup>. Nowadays, ultrasound contrast agents are suspensions of tiny gas bubbles in various solutions: albumin, galactose or lipid. Depending on the medium in which the gas is placed, the suspensions have different compressibility which is an important parameter that determines the physical features of contrast behavior under the ultrasonic wave. Other significant parameters are: the time in which microbubbles persist in the circulation and the amount of energy emitted by the US system that is needed to destroy the structure of the contrast agent<sup>(12)</sup>. Due to the fact that the first-generation contrast agents were characterized by poor ability to pass to the prostatic microcirculation, they were not useful in diagnosing prostate cancer. Following the introduction of the second-generation contrast agents, which are characterized by a small diameter of gas bubbles – from 1 to 10  $\mu\text{m}$  (e.g. Sonoazid), it became possible to reach tiny vessels, also the prostatic ones, not visible in a conventional Doppler TRUS examination due to a weak signal. An example of such a substance may be octafluoropropane in a lipid solution (perfluten) in which the diameter of gas bubbles is lower than 1  $\mu\text{m}$ .

The most popular ultrasound contrast agent is SonoVue (Bracco, Italy), a blood pool agent. It does not extravasate into the interstitial space. The average diameter of microbubbles is 2.5 microns. They easily pass through the pulmonary vascular bed and enter the arterial circulation. SonoVue microbubbles consist of sulfur hexafluoride (SF<sub>6</sub>) stabilized by a thin membrane with external hydrophilic surface and internal hydrophobic surface.

Contrast-enhanced TRUS may be applied to various US methods: gray-scale as well as color and power Doppler imaging. As for the gray-scale imaging, harmonic imaging is particularly interesting, especially recording movement of the brightest pixels (this technique, called *maximum intensity projection*, enables the assessment of microcirculation) and a technique that uses the flash replenishment effect in which by probing the tissue with enhanced power

z zewnętrzną powierzchnią hydrofilową i wewnętrzną powierzchnią hydrofobową.

Badania TRUS ze wzmocnieniem kontrastowym można użyć w trakcie obrazowania USG różnymi metodami: w skali szarości, w opcji kolorowego dopplera i dopplera mocy. W odniesieniu do wizualizacji w skali szarości szczególnie interesujące jest wykorzystanie obrazowania harmonicznego, a zwłaszcza rejestracji przemieszczania się pikseli o największej jasności (technika ta, zwana *maximum intensity projection*, pozwala na ocenę mikrokrążenia) oraz techniki wykorzystującej efekt wypłukiwania kontrastu (*flash replenishment*), w której przez sondowanie tkanki impulsami o podwyższonej mocy (indeks mechaniczny MI bliski 1,9) niszczone są pęcherzyki kontrastu, a następnie użycie obrazowania z niską mocą (MI poniżej 0,3) uwiadczenia ponowne wypełnianie się łożyska naczyniowego kontrastem. Technika ta lepiej obrazuje morfologię układu naczyniowego stercza, wielkość przepływu i jego intensywność w obrębie zmian patologicznych<sup>(13)</sup>.

W jednej z pierwszych prac, pod kierunkiem Halprena<sup>(14)</sup>, dokonano analizy wyników biopsji sekstantowej przeprowadzonej u 40 chorych, opartej na klasycznym obrazie w skali szarości i w opcji kolorowego dopplera z biopsją celowaną na podstawie obrazowania ze wzmocnieniem kontrastowym. Wstępne wyniki wykazały 3,5 razy większe prawdopodobieństwo trafienia w ognisko raka po podaniu kontrastu. Dalsze obserwacje większej grupy – 301 chorych – potwierdziły te wyniki: 11% przypadków raka wykryto tylko na podstawie biopsji monitorowanej obrazem USG po podaniu środka kontrastującego, ale w 20% przypadków rak został zdiagnozowany na podstawie biopsji sekstantowej, co prowadzi do wniosku, że biopsja systemowa pozostaje nieodzownym elementem biopsji stercza.

Późniejszy rozwój koncepcji stosowania kontrastu i techniki *flash replenishment* przyniósł podobne wyniki. Wskazano na wyższe prawdopodobieństwo wykrycia raka w obrębie biopciatów celowanych w stosunku do systemowych – 13% vs 8%. Ograniczanie się do wycinków ze zmian prowadziło do niewykrycia 28% zmian. Dodatkowo nie stwierdzono różnicy w stopniu Gleasona między rakami wykrytymi w obu rodzajach biopsji.

Spośród zaawansowanych technik należy ponadto wymienić metodę wyznaczania specyficznej odpowiedzi kontrastu na impuls sondujący w zakresie nieliniowych własności echa na pierwszej i drugiej harmonicznej (*cadence contrast pulse sequencing*), co poprawia monitorowanie biopsji stercza w badaniu TRUS ze wzmocnieniem kontrastowym<sup>(15)</sup>. Autorzy zanalizowali wyniki biopsji przeprowadzonej u 44 chorych zgodnie z następującym protokołem: 10 wkłuć według przyjętego schematu i 5 dodatkowych wkłuć na podstawie zmian wykrytych po podaniu kontrastu. Biopsja celowana wykryła raka u 80% (35 z 44) chorych, podczas gdy randomowa – jedynie u 34% (15 z 44) badanych. Zastosowanie obrazowania harmonicznego wzmocnionego środkiem kontrastującym pozwoliło na poprawę czułości i specyficzności dzięki uzyskaniu obrazów perfuzji – przechodzenia pęcherzyków kontrastu przez

impulsy (Mechanical Index – MI amounts to 1.9), bubbles with contrast are destroyed and subsequently, imaging with low power (MI below 0.3) visualizes how the vascular bed refills with contrast. This technique is superior in visualizing the morphology of the prostatic vascular system as well as the size and intensity of flow within pathological lesions<sup>(13)</sup>.

In one of the first works by Halpren<sup>(14)</sup>, sextant biopsy conducted in 40 patients based on a conventional gray-scale image and color Doppler was compared with targeted biopsy based on a contrast-enhanced image. The initial results demonstrated that the probability of targeting a cancer focus was 3.5 times greater following the administration of a contrast agent. Further observations in a larger group of 301 patients confirmed these results: 11% of the cases of cancer were detected only on the basis of US-guided biopsy following contrast agent administration, but in 20% of cases, cancer was detected with the use of sextant biopsy, which suggests that systemic biopsy is still an indispensable element of collecting prostate biopsy.

Further development of contrast enhancement and the flash replenishment technique gave similar outcomes. It was demonstrated that the probability of detecting cancer in targeted biopsies was higher than in systemic ones (13% vs 8%). Limiting the examination to collecting samples from the lesions would lead to the failure to detect 28% of lesions. Additionally, no difference was observed in the Gleason grade between cancers detected by the two types of biopsy.

The more advanced techniques also include the method of determining specific contrast response to the impulse within nonlinear echo properties on the first and second harmonic (*cadence contrast pulse sequencing*), which improves the technique of monitoring prostate biopsies in contrast-enhanced TRUS examinations<sup>(15)</sup>. The authors analyzed the results of biopsies conducted in 44 patients according to the following protocol: 10 cores according to the adopted scheme and 5 additional cores based on lesions detected after the administration of the contrast agent. Targeted biopsy detected cancer in 80% of patients (35 of 44) whereas random biopsy detected the disease in 34% of patients (15 of 44). The application of harmonic imaging additionally enhanced by a contrast agent improved the sensitivity and specificity thanks to obtaining images of perfusion – contrast bubbles passing through the tissue. The resolution in this technique is comparable to that achieved in a Doppler examination.

A characteristic feature of a neoplastic process is the formation of own blood vessels in the process of neoangiogenesis, which is also observed in prostate carcinoma. The study of Brawer *et al.*<sup>(16)</sup> revealed that the detection of abnormal foci of enhanced vascularity in the prostatic parenchyma correlated with the diagnosis of carcinoma. Some authors also observed a correlation with greater local advancement (cT3)<sup>(17)</sup>. In order to obtain a reliable image of prostatic vascularity, it is necessary to perform

tkankę. Rozdzielczość tej techniki jest porównywalna do uzyskiwanej w trakcie badania dopplerowskiego.

Do cech charakterystycznych procesu nowotworowego należy tworzenie własnych naczyń krwionośnych w procesie neoangiogenezy, który zachodzi również w przypadku raka stercza. Jak wykazali Brawer i wsp.<sup>(16)</sup>, wykrycie nieprawidłowych ognisk wzmożonego ukrwienia w mięszu stercza korelowało z rozpoznaniem raka. Część autorów stwierdzała dodatkowo korelację z większym zaawansowaniem lokalnym (cT3)<sup>(17)</sup>. W celu uzyskania wiarygodnej oceny unaczynienia stercza trzeba wykonać TRUS w pozycji litotomijnej. Halpern i wsp.<sup>(18)</sup> stwierdzili, że standardowa pozycja lewoboczna powoduje (prawdopodobnie za sprawą jednostronnego ucisku na naczynia wewnątrzprostatyczne) zaburzenie przepływu<sup>(18)</sup>.

Typową metodą oceny ukrwienia stercza i zmian ogniskowych jest badanie dopplerowskie: kolorowy doppler lub doppler mocy. W kontekście wykrywania raka stercza nie stwierdzono znamiennej różnicy między tymi metodami<sup>(19)</sup>. Pomimo obiecujących wstępnych wyników metody te nie zostały wprowadzone do standardu oceny stercza w badaniu TRUS.

Wzmoczenie przepływu naczyniowego obserwuje się też w przebiegu zapalenia i łagodnego rozrostu stercza. Nie wykazano wzorca przepływu charakterystycznego dla raka, co pozwoliłoby na różnicowanie obszarów wzmożonego unaczynienia. Z tego względu dokonuje się oceny porównawczej obrazu B-mode zmian z obrazem ich unaczynienia po podaniu kontrastu. Ponieważ u większości chorych diagnozowanych z powodu podejrzenia raka stercza występuje również łagodny rozrost gruczołu, powodujący wzrost przepływu, bardzo często pojawia się problem diagnostyczny.

Xie i wsp. przeprowadzili w 2011 roku<sup>(20)</sup> klasyczne badania TRUS i biopsje monitorowane obrazem w dopplerze mocy oraz badanie z zastosowaniem techniki obrazowania przy małym MI, co przedłuża „czas przeżycia” kontrastu (*contrast tuned imaging*, CnTI) po podaniu środka kontrastowego SonoVue z wykorzystaniem dopplera mocy, w grupie 150 chorych diagnozowanych z powodu podejrzenia raka na podstawie podwyższonego stężenia PSA w surowicy krwi. Przepływ w obrębie strefy obwodowej stercza oceniano w następującej skali: szybki wychwyty kontrastu, wzmoczony wychwyty kontrastu, asymetria przepływu, słaby wychwyty kontrastu lub brak wychwyty. Porównanie wyników biopsji systemowej z celowaną po podaniu kontrastu wykazało brak istotnej statystycznie różnicy liczby chorych ze zdiagnozowanym rakiem.

Od wielu lat w leczeniu tych spośród objawów ze strony dolnych dróg moczowych, które wynikają z łagodnego rozrostu stercza (*benign prostatic hyperplasia*, BPH), używa się preparatów inhibitorów enzymu 5-alfa-reduktazy (np. dutasteryd). Jednym z efektów działania tego leku jest zmniejszenie ukrwienia stercza wskutek redukcji liczby naczyń, zwłaszcza w obszarach objętych łagodnym rozrostem stercza. Efekt ten obserwuje się po 7 dniach, a jego maksimum

a TRUS examination in the lithotomy position. Halpern *et al.*<sup>(18)</sup> demonstrated that a standard left lateral position disturbs flow (probably due to a unilateral compression on the intraprostatic vessels)<sup>(18)</sup>.

A typical method for assessing vascularity of the prostate gland and focal lesions is Doppler examination, either color of power Doppler. No significant difference between these methods was observed in the context of prostate cancer detection<sup>(19)</sup>. Despite promising initial results, these methods have not been introduced to the standards of prostate assessment in TRUS.

Increased vascular flow is also observed in the course of inflammation and benign hyperplasia of the prostate gland. A flow pattern characteristic of cancer, which would allow differentiation between areas of enhanced flow, has not been determined. Therefore, a B-mode image of lesions is compared with the image of vascularity following the administration of a contrast agent. Since the majority of patients diagnosed due to a suspicion of prostate carcinoma also manifest benign hyperplasia of the gland causing enhanced flow, this is a frequent diagnostic challenge.

In 2011, Xie *et al.*<sup>(20)</sup> conducted conventional TRUS examinations and biopsies guided by a power Doppler image as well as examinations using an imaging technique with low MI, which extends contrast's "life" (*contrast tuned imaging*, CnTI), following the administration of the contrast agent SonoVue with the use of power Doppler. They enrolled 150 patients diagnosed due to a suspicion of cancer based on elevated serum PSA level. Flow in the peripheral zone of the prostate was assessed according to the following scale: rapid contrast uptake, enhanced contrast uptake, flow asymmetry, poor contrast uptake or the lack of uptake. The comparison of the results obtained in systemic biopsies with those obtained in targeted biopsies with contrast-enhancement showed no statistically significant differences in the number of patients in whom carcinoma was diagnosed.

For many years, 5-alpha-reductase inhibitors (e.g. dutasteride) have been used to treat the lower urinary tract symptoms caused by benign prostatic hyperplasia (BPH). One of the effects of this medicine is decreasing blood flow in the prostate gland as a result of reducing the number of vessels, particularly those in the region of benign hyperplasia. Such an effect is observed after 7 days and its maximum is achieved after 14 days. A delayed consequence of such an effect is decreased volume of the prostate.

The first reports (Ives *et al.*)<sup>(21)</sup> were confirmed in a paper published by Mitterberger in 2007<sup>(22)</sup>. The authors conducted studies in the group of 36 asymptomatic volunteers with PSA > 1.25 ng/ml (mean 4.61 ng/ml in the range from 1.25 to 8.0 ng/ml). They underwent a TRUS examination with flow assessment in power Doppler mode following contrast administration and further examinations in the 7<sup>th</sup> and 14<sup>th</sup> days of treatment with dutasteride. The TRUS examination showed decreasing flow in the certain lesions.

zostaje osiągnięte po 14 dniach. Odległym następstwem omawianego efektu staje się oczywiście zmniejszenie objętości stercza.

Pierwsze doniesienia (Ives i wsp.)<sup>(21)</sup> zostały potwierdzone w pracy opublikowanej przez Mitterbergera w 2007 roku<sup>(22)</sup>. Autorzy przeprowadzili badania w grupie 36 bezobjawowych ochotników z PSA > 1,25 ng/ml (średnio 4,61 ng/ml, w zakresie od 1,25 do 8,0 ng/ml), u których wykonano badanie TRUS z oceną unaczynienia po podaniu kontrastu w opcji dopplera mocy oraz kolejne badania w 7. i 14. dniu kuracji dutasterydem. Na podstawie obrazu TRUS obserwowano zmniejszanie się wzmożonego przepływu w części zmian. W 14. dniu kuracji u każdego chorego zlokalizowano minimum jedno ognisko z zachowanym wzmożonym przepływem po podaniu kontrastu. Każda zmiana była bioputowana. Łączna liczba pobranych wycinków nie przekroczyła jednak pięciu. Ponadto wykonano standardową biopsję systemową, obejmującą 10 wycinków. U 12 chorych wykryto raka: w każdym przypadku uzyskano dodatni wynik na podstawie biopsji celowanej w zmiany o wzmożonym przepływie naczyniowym, a u 6 chorych – na podstawie biopsji systemowej. To bardzo obiecujące wyniki, wymagające jednak potwierdzenia na dużej grupie pacjentów<sup>(21,22)</sup>.

Również obrazowanie z wykorzystaniem możliwości trójwymiarowego generowania bryły gruczołu krokowego ma potencjalnie znaczenie w diagnostyce raka stercza. Dzięki dokładnej ocenie gruczołu krokowego w różnych płaszczyznach, a zwłaszcza torebki stercza, pęcherzyków nasieniowych i pola trapezoidalnego, realna staje się dokładniejsza ocena stopnia miejscowego zaawansowania raka. W 2007 roku Mitterberger<sup>(23)</sup> – w pracy analizującej wyniki biopsji u 180 chorych następnie poddanych prostatektomii radykalnej – wykazał, że badanie 3D TRUS z 84-procentową czułością i 96-procentową swoistością pozwoliło na stwierdzenie przekraczania torebki stercza przez raka, a w 14 z 16 (87,5%) przypadków prawidłowo określiło obecność naciekania na pęcherzyki nasienne<sup>(23)</sup>.

Rekonstrukcję 3D wykorzystuje się także do przeprowadzania fuzji obrazów NMR i TRUS. Technika ta zostanie dokładnie omówiona w oddzielnym punkcie. Cechą wyróżniającą tę metodę obrazowania spośród innych omawianych w artykule jest możliwość dokładnego określenia wielkości stercza i poszczególnych stref, np. strefy przejściowej (gruczolaka stercza). Dzięki stałemu doskonaleniu programów komputerowych obsługujących aparaty USG wykonywanie tych obliczeń stało się łatwe i szybkie, co wpłynęło na popularyzację tej metody wśród użytkowników. W publikacjach dotyczących tego zagadnienia wykazano, że oznaczenie objętości stercza na podstawie rekonstrukcji 3D to obecnie najdokładniejsza metoda pomiaru jego objętości<sup>(24)</sup>. Analizowany parametr ma znaczenie w kwalifikacji do leczenia za pomocą brachyterapii, ale również do leczenia łagodnego rozrostu stercza. Zależnie od wielkości gruczolaka rekomenduje się różne metody usunięcia przeszkody podpęcherzowej powodowanej przez BPH: od prostego nacięcia stercza, przez elektroresekcję przezcewkową lub inną metodę przezcewkowego wycięcia gruczolaka, do adenomektomii laparoskopowej lub otwartej.

On the 14<sup>th</sup> day of treatment, at least one focus with preserved enhanced flow following contrast enhancement was localized in each patient. Biopsies were conducted for each lesion. However, in total, the number of samples collected was not greater than five. Moreover, a standard systemic biopsy was conducted which involved the collection of 10 samples. Cancer was detected in 12 patients: in each case positive results were obtained based on biopsies targeted to lesions with enhanced vascular flow. In the case of systemic biopsies, cancer was detected in 6 patients. These results are promising, but need confirmation in studies among a larger group of patients<sup>(21,22)</sup>.

Imaging with three-dimensional generation of the prostate image may also be potentially relevant in prostatic cancer diagnosis. Thanks to thorough assessment of the gland in different planes, particularly of the prostatic capsule, seminal vesicles and the trapezoid area, a more accurate staging of localized prostate cancer is feasible. In 2007, the paper by Mitterberger<sup>(23)</sup>, which analyzed biopsy results of 180 patients who subsequently underwent radical prostatectomy, revealed that a 3D TRUS examination detected cancer that infiltrate the prostatic capsule with the sensitivity level of 84% and specificity of 96%. It also showed that in 14 of 16 cases (87.5%), invasion of the seminal vesicles was accurately identified<sup>(23)</sup>.

A 3D reconstruction is also used in fusing NMR and TRUS images. This technique will be discussed in greater detail below. A characteristic feature that distinguishes this method from other techniques presented herein is the ability to accurately determine the size of the prostate gland and individual zones e.g. the central zone (prostatic adenoma). Thanks to the continuous improvement of the US system software, performing such calculations became faster and easier, which influenced the popularity of this method among its users. The publications concerning this issue showed that determining the volume of the prostate based on a 3D reconstruction is currently the most accurate method of measuring its volume<sup>(24)</sup>. This parameter plays an important role in qualifying patients for brachytherapy and for treatment of benign prostatic hyperplasia. Depending on the size of prostatic adenoma, various methods of removing the bladder outlet obstruction caused by BPH may be recommended: ranging from a simple incision of the prostate to transurethral electro-resection or other methods of transurethral removal of adenoma, to laparoscopic or open adenectomy.

## Elastography

One of the basic examinations in the diagnostic process of prostate carcinoma is a digital rectal examination (DRE). Suspicious findings and at the same time, indications for biopsy, are: asymmetry of the prostate and change in the firmness or detection of uneven surface of the prostate in the form of a palpable nodule. Elastography in a way reflects DRE examination in transrectal sonography. Neoplastic tissue in the prostate gland is characterized by decreased elasticity which results from increased cellular



## Elastografia

Do podstawowych badań w diagnostyce raka stercza należy badanie palcem przez odbytnicę (*digital rectal examination*, DRE). Zmianami podejrzanymi – a zarazem wskazaniem do biopsji – są niesymetryczność gruczołu krokowego i stwierdzenie zmiany spójności lub nierównej powierzchni stercza w postaci wyczuwalnego guzka. Pewnym odzworowaniem badania DRE w ultrasonografii przezodbytnicznej jest obrazowanie elastograficzne. Tkanka nowotworowa prostaty charakteryzuje się zmniejszoną elastycznością, co wynika ze zwiększenia gęstości komórkowej<sup>(25)</sup>. Zjawisko to leży u podstaw zastosowania elastografii w wykrywaniu ognisk nowotworowych w obrębie stercza.

Pierwsze zastosowanie tej idei obrazowania zaprezentowali w 1991 roku Ophir i wsp.<sup>(26)</sup> Zmiana gęstości komórkowej stercza jest kodowana cyfrowo w postaci mapy kolorów, na której w sposób umowny dla najmniej sprężystej tkanki przyjmuje się zazwyczaj kolor niebieski, dla tkanki o średniej sprężystości – zielony, a dla tkanek o dużym ugięciu (elastyczności) – czerwony. W ten sposób uzyskuje się barwny obraz stercza, odzwierciedlający charakterystykę elastyczności poszczególnych miejsc – z zachowaniem wytycznych dotyczących rozpoznania ogniska nowotworowego<sup>(27)</sup>. Wprowadzenie udoskonaleń przez Pesaventa pozwoliło na wykonywanie badania w czasie rzeczywistym<sup>(28,29)</sup>. Dobrym przykładem możliwości tej metody są wyniki pracy Brocka i wsp.<sup>(4)</sup> Poddali oni badaniu TRUS w skali szarości z elastografią 229 chorych ze zdiagnozowanym rakiem stercza, skierowanych do radykalnej prostatektomii. Autorzy podzielili stercz na sześć regionów oraz postanowili przeanalizować możliwość uwidocznienia naciekania torebki i zdolność do wykrycia ognisk nowotworowych. Uzyskane wyniki wskazują na znamienne statystycznie przewagę elastografii w wykrywaniu ognisk raka – 66,4% vs 24% w przypadku klasycznej TRUS. Co bardzo ważne, podobne wyniki uzyskano dla naciekania torebki stercza: czułość i swoistość dla elastografii wyniosły odpowiednio 38 i 96%, a dla klasycznej TRUS – 15 i 97%.

Choć wiele prac wskazuje na lepszą wykrywalność raka w badaniu elastograficznym niż w klasycznym badaniu TRUS, elastografia nie stała się metodą powszechną<sup>(30,31)</sup>. Wysoki odsetek celnych biopci pobranych pod kontrolą obrazu elastografii może prowadzić do zmniejszenia liczby pobieranych wycinków, co wpływa na poprawę tolerancji zabiegu<sup>(32)</sup>. Technika tego badania podlega dość dużemu wpływowi doświadczenia lekarza. Według Pallweina i wsp.<sup>(31)</sup> nauka wykonywania badania zmierzająca do uzyskania powtarzalnych wyników trwa zazwyczaj 3–6 miesięcy<sup>(31)</sup>. Aby poprawić powtarzalność wyników, badający modyfikują siłę ucisku stercza głowicą TRUS, obserwując kolorową skalę znajdującą się z boku monitora, która na bieżąco pokazuje siłę nacisku na tkankę.

Porównanie wyników klasycznej, 10-wkluciowej biopsji stercza i biopsji podejrzanym zmian w obrazie elastografii stało się przedmiotem pracy Pallweina i wsp.<sup>(33)</sup> Autorzy przebadali 429 pacjentów skierowanych na biopsję stercza z powodu podwyższenia stężenia PSA w surowicy krwi. U 25,4%

density<sup>(25)</sup>. This phenomenon is the basis of using elastography for detecting cancerous foci in the region of the prostate gland.

The first application of such imaging was presented in 1991 by Ophir *et al.*<sup>(26)</sup> The change of the prostatic cellular density is coded in the form of a color map, in which blue usually denotes tissues with the lowest strain, green denotes tissues with moderate strain and red – tissues with the greatest strain. Thus, a colored image of the prostate is obtained which reflects elasticity characteristics of individual areas – in accordance with the guidelines concerning detection of neoplastic foci<sup>(27)</sup>. The improvements introduced by Pesavento enabled examinations in real-time<sup>(28,29)</sup>. The outcomes of the study conducted by Brock *et al.*<sup>(4)</sup> are a good example of the possibilities offered by this method. Two hundred and twenty nine patients with carcinoma of the prostate gland qualified for radical prostatectomy underwent a gray-scale TRUS examination with elastography. The authors divided the prostate into six regions and decided to analyze the possibility of visualizing infiltration of the capsule and ability to detect neoplastic foci. The results obtained indicate a statistically significant superiority of elastography in detecting foci of carcinoma compared to a conventional TRUS examination (66.4% vs 24%). More importantly, similar results were obtained for infiltration of the capsule. In this case, the sensitivity and specificity of elastography amounted to 38% and 96% respectively whereas the respective values in conventional TRUS were 15% and 97%.

Although numerous papers indicate that elastography is superior to conventional TRUS in terms of cancer detectability, it has not become a commonly used method<sup>(30,31)</sup>. A high percentage of accurate elastography-guided biopsies may lead to a decrease in the number of biopsy cores, which influences the tolerability of the procedure<sup>(32)</sup>. The technique of this examination is largely dependent on the physician's experience. According to Pallwein *et al.*<sup>(31)</sup>, it takes approximately 3–6 months to learn how to conduct this examination in order to obtain reproducible outcomes<sup>(31)</sup>. In order to improve repeatability of results, examiner modify the strength of pressure applied with the transducer in TRUS and observe the color scale at the side of the monitor which shows the strength of tissue compression.

The paper of Pallwein *et al.* presents a comparison of a conventional 10-core prostate biopsy with biopsy of suspicious lesions detected in elastography<sup>(33)</sup>. The authors examined 429 patients in whom prostate biopsy was indicated due to elevated serum PSA level. Carcinoma was detected in 25.4% of patients in systemic biopsies. Neoplastic cells were detected in 48.4% of suspicious lesions in elastography. A thorough analysis of histopathological results from each site selected on the basis of elastography revealed false positive results. It showed that the most common cause (51.6%) was inflammation or atrophic process, particularly frequently observed within the base of the prostate gland. The division of the prostate into three regions (the base, the central region and the apex) showed that imaging of the lesions was the

badanych wykryto raka w biopsji systemowej. W badaniu elastograficznym w 48,4% podejrzanych zmian stwierdzono komórki nowotworowe. Dokładana analiza wyników histopatologicznych z każdego miejsca wybranego na podstawie badania elastograficznego ujawniła wyniki fałszywie dodatnie. Po analizie wyników biopsji z tych miejsc okazało się, że najczęstszą przyczyną (51,6%) był stan zapalny lub proces zanikowy, szczególnie często obserwowane w obrębie podstawy stercza. Podzielenie stercza na trzy obszary – podstawę, część środkową i szczyt – wykazało dodatkowo największą skuteczność w obrazowaniu zmian w obrębie szczytu, stopniowo malejącą w kierunku podstawy.

Zmiany nienowotworowe w obrębie stercza, które występują niezależnie od raka, również mogą wpływać na wynik badania. Dobrym przykładem są zwapnienia w przebiegu zapalenia lub łagodnego rozrostu. Zazwyczaj znajdują się one na granicy między strefą obwodową i przejściową. W takim przypadku zdolność elastografii do różnicowania charakteru tkanki, zwłaszcza w obrębie gruczolaka, jest znacznie ograniczona. W części prac właśnie z tego powodu nie dokonywano analizy obrazu pod kątem wykrycia ognisk o zmniejszonej elastyczności w obrębie strefy przejściowej gruczołu krokowego<sup>(33)</sup>.

Bardzo ciekawe wnioski i spostrzeżenia można znaleźć w obszernej metaanalizie, której autorami są Aboumarzouk i wsp.<sup>(34)</sup> Dokonali oni przeglądu literatury światowej pod kątem zastosowania elastografii w diagnostyce raka stercza. Większość prac potwierdza największą wykrywalność zmian w obrębie szczytu stercza, a następnie w części środkowej i w obrębie podstawy. To zapewne wynik wzrostu wysokości stercza, a co za tym idzie – zwiększenia odległości zmian od głowicy USG<sup>(35)</sup>. Podobnie w większości przypadków wykrywa się zmiany położone w obrębie strefy obwodowej w bezpośrednim sąsiedztwie odbytnicy. Ponieważ w większości przypadków (75%) rak znajduje się pierwotnie w tej właśnie lokalizacji, ograniczenie metody nie odgrywa najważniejszej roli. Należy jednak pamiętać, że naciekanie strefy przejściowej, świadczące o miejscowym zaawansowaniu procesu nowotworowego, pozostaje niekiedy niezauważone. Z drugiej strony wielu autorów wskazuje na zwiększoną wykrywalność ognisk o wysokiej sumie Gleasona, co może ulepszyć przedoperacyjną ocenę stopnia zaawansowania miejscowego i kwalifikację do odpowiedniej formy leczenia radykalnego<sup>(36)</sup>.

## Fuzja obrazów

Rekomendacje EAU (rozdział poświęcony ocenie stopnia miejscowego zaawansowania, czyli cechy T, raka stercza) wskazują na poprawę rozdzielczości nowoczesnych aparatów NMR, co pozwala na dokładniejszą ocenę miejscowego zaawansowania choroby – np. naciekania pęcherzyków nasiennych i torebki stercza – z jednoczesnym obrazowaniem regionalnych węzłów chłonnych<sup>(5)</sup>. W połączeniu z informacjami płynącymi z biopsji stercza dane te mogą wpłynąć na sposób przeprowadzania zabiegu prostatektomii radykalnej w odniesieniu do zachowania pęczków naczyniowo-nerwowych<sup>(37)</sup>.

most effective within the apex and effectiveness decreased towards the base of the prostate.

Non-cancerous lesions, which may develop in the prostate irrespective of carcinoma, may also affect the result of the examination. Calcifications in the course of inflammation or benign hyperplasia of the prostate are good examples. They are usually localized on the border between the peripheral and transition zones. In such a case, the ability of elastography to differentiate between the character of the tissue within adenoma is considerably limited. Therefore, some of the studies do not involve the analysis of the image in terms of detecting foci with lower elasticity within the transition zone of the prostate gland<sup>(33)</sup>.

The extensive meta-analysis conducted by Aboumarzouk *et al.*<sup>(34)</sup> presents very interesting conclusions and observations. The authors reviewed literature concerning the application of elastography in diagnosing carcinoma of the prostate. The majority of papers confirm the fact that the highest detectability of lesions is within the apex of the prostate followed by the central area, and the lowest detectability is within the base. This probably results from the increase in the height of the prostate and consequently, from the increase in the distance of lesions from the US transducer<sup>(35)</sup>. Similarly, in the majority of cases, it is possible to detect lesions localized within the peripheral zone, directly adjacent to the rectum. Since in most of the cases (75%), carcinoma is primarily localized in this site, this limitation of the method is not particularly relevant. It should be remembered, however, that infiltration of the transition zone, which indicates local advancement of the neoplastic process, may be unnoticed. On the other hand, numerous authors indicate that the detectability of foci with high Gleason score is greater, which might enable better preoperative staging and correct selection of an adequate form of radical treatment<sup>(36)</sup>.

## Image fusion

The recommendations of the EAU (the chapter on local staging, i.e. T category, of prostate carcinoma) mention the improvement of resolution in modern NMR scanners. This enables more accurate local staging of prostate carcinoma, e.g. infiltrating the seminal vesicles and prostatic capsule with simultaneous imaging of the lymph nodes in this region<sup>(5)</sup>. These data, combined with information obtained during prostate biopsy, may influence the manner of conducting radical prostatectomy in terms of preserving the neurovascular bundles<sup>(37)</sup>.

It must be mentioned that NMR is a multiparametric examination that enables assessment of the prostate gland, including focal lesions, in a conventional “anatomic” imaging before and after administration of a contrast agent and together with using additional options – spectroscopy and diffusion weighted imaging (DWI) conducted with the use of a surface coil<sup>(38)</sup>. The addition of the option that presents the metabolism in the prostate (spectroscopy) makes it possible to detect highly malignant lesions<sup>(39)</sup>, but this method

Należy nadmienić, że NMR to badanie wieloparametryczne, stwarzające możliwość oceny stercza, w tym zmian ogniskowych, w klastycznym obrazowaniu „anatomicznym” przed podaniem środka kontrastowego i po jego podaniu, jak również z wykorzystaniem dodatkowych opcji – spektroskopii i obrazowania dyfuzyjnego DWI, wykonywanych cewką powierzchniową<sup>(38)</sup>. Dodanie opcji przedstawiającej metabolizm (spektroskopia) w sterczu niesie ze sobą pewną szansę na wykrycie zmian o dużej złośliwości<sup>(39)</sup>, ale nadal nie jest to metoda wymagana w ocenie stopnia zaawansowania miejscowego T przed leczeniem radykalnym.

Badanie NMR – oprócz ograniczeń typowych dla każdej metody obrazowej (subiektywność oceny, zależność od doświadczenia radiologa) – charakteryzuje się cechami, które sprawiają, że nadal nie wykorzystuje się go powszechnie w diagnostyce raka stercza. Dobrego rozwiązania wymagają nie tylko problemy trudnego dostępu do tego badania, jego kosztu i małego doświadczenia opisujących lekarzy, lecz także np. kwestia optymalizacji narzędzia do wykonywania biopsji stercza w trakcie MR. Obecnie taki system do prowadzenia igły w aparacie NMR jest niezwykle drogi, a wykonanie biopsji wymaga pełnej sedacji chorego i większej ilości czasu<sup>(40)</sup>. Z drugiej strony standardowa biopsja stercza monitorowana obrazem TRUS to zabieg prosty, a zarazem pozwalający na wykonywanie biopsji pod kontrolą obrazu USG w czasie rzeczywistym. Pod warunkiem odpowiedniego doświadczenia lekarza daje możliwość pobierania wycinków z dowolnej części stercza, np. ze szczytu czy pęcherzyków nasiennych.

Połączenie tych dwóch metod obrazowania stercza, czyli MR i TRUS, wydaje się bardzo ciekawą i obiecującą metodą diagnostyki raka tego narządu<sup>(41)</sup>. Fuzja obrazów polega na wykonaniu badania NMR, a następnie – przeniesieniu obrazów MR na nośniku elektronicznym, np. płycie CD lub pendrive, do aparatu USG. W kolejnym etapie należy wyznaczyć referencyjne punkty kontrolne (np. szczyt stercza) albo położenie głowicy przez układ detekcji położenia przestrzennego głowicy wykorzystujący generator pola magnetycznego i czujniki pola magnetycznego, zamontowane w obudowie. Doświadczenia przeprowadzone na fantomach stercza wykazały możliwość uwidocznienia zmian o średnicy poniżej 3 mm i trafienia w nie igłą biopsyjną pod kontrolą obrazu NMR/TRUS<sup>(42)</sup>. Stwarza to potencjalnie bardzo dobre warunki do diagnostyki, zwłaszcza raka stercza ograniczonego do narządu<sup>(42)</sup>.

Przykładem pracy analizującej wyniki biopsji na podstawie fuzji obrazów NMR/TRUS jest publikacja Pinta i wsp. z 2011 roku<sup>(43)</sup>. Autorzy wykonali biopsję stercza u 101 chorych i porównali standardową biopsję randomową (do 12 wkłuc) z biopsją celowaną w zmiany widoczne w NMR (dwa wkłucia w zmianę). Dodani wynik biopsji celowanej uzyskano u 51% pacjentów. To bardzo dobry rezultat, zwłaszcza że średnie PSA w tej grupie wynosiło 5,8 ng/ml, a badanie DRE u 90% chorych dało wyniki ujemne. Autorzy zastosowali podział zmian na te o niskim, średnim i wysokim podejrzeniu raka. W grupach uzyskano odpowiednio następujące odsetki dodatnich wyników: 27,9%, 66,7% i 89,5%<sup>(43)</sup>.

is still not considered a necessary tool in local T staging prior to radical treatment.

The NMR examination, apart from the limitations typical of each imaging method (subjective assessment, dependence on the radiologist's experience), has also certain characteristics that still prevent it from being commonly used in prostate carcinoma diagnosis. Good solutions must be found not only to problems of limited availability of this method, its cost or poor experience of physicians interpreting the results, but also to problems associated with optimizing tools for prostate biopsy during MRI. At present, the system to introduce the needle in the NMR equipment is highly expensive and performing biopsy requires full sedation of the patient and takes more time<sup>(40)</sup>. On the other hand, standard prostate biopsy monitored in a TRUS image is an easy procedure which allows US-guided biopsies to be performed in real time. Provided that the examination is performed by an experienced physician, it enables taken biopsy cores from any part of the prostate, such as the apex or seminal vesicles.

The combination of these two imaging methods, i.e. MRI and TRUS, appears to be an interesting and promising method to diagnose prostate carcinoma<sup>(41)</sup>. Image fusion consists in performing an NMR examination and transferring the MR images to the US system by means of a CD or USB flash drive. Another step involves specifying reference control points (e.g. the apex of the prostate) or position of the transducer by means of the transducer spatial location detection that uses a magnetic field generator and magnetic field sensors fitted in the transducer case. Experiments conducted on prostate models revealed that it is possible to visualize lesions with the diameter below 3 mm and introduce a biopsy needle when NMR/TRUS image is used for guidance<sup>(42)</sup>. This creates potentially very favorable conditions for diagnosing prostate carcinoma, in particular the localized one<sup>(42)</sup>.

An example of the paper that analyses results of biopsy conducted on the basis of NMR/TRUS image fusion is the publication of Pinto *et al.* from 2011<sup>(43)</sup>. The authors performed prostate biopsy in 101 patients and compared standard random biopsy (up to 12 cores) with biopsy targeted to lesions visible in NMR (two biopsies per one lesion). A positive result of the targeted biopsy was obtained in 51% of patients. This is a satisfactory result, particularly because the mean PSA level in this group was 5.8 ng/ml and a DRE examination was negative in 90% of patients. The lesions were divided according to cancer suspicion level as: low, moderate and high suspicion. The following values of positive results were obtained in the groups: 27.9%, 66.7% and 89.5%<sup>(43)</sup>.

Moreover, Miyagawa *et al.*<sup>(44)</sup> presented the results of MRI/TRUS fusion prostate biopsies conducted in 85 patients in 2010. In the case of 52 patients, this was the second biopsy after a negative result had been obtained in standard TRUS-guided biopsy. The authors obtained 61% of positive results. This is a considerably better result than the one obtained in a conventional TRUS examination, in which

Z kolei Miyagawa i wsp. w 2010 roku<sup>(44)</sup> zaprezentowali wyniki biopsji stercza MR/TRUS przeprowadzonej w grupie 85 chorych – u 52 pacjentów była to druga biopsja, po uprzednim uzyskaniu ujemnego wyniku standardowej biopsji pod kontrolą TRUS. Autorzy uzyskali 61% dodatnich wyników. To wynik znacząco lepszy od uzyskiwanego na podstawie klasycznej TRUS, w której w przypadku ponownej biopsji odsetek dodatnich wyników wynosi zazwyczaj 10–20%. W analizowanej grupie u 17 chorych rak został wykryty tylko na podstawie biopsji celowanej obrazem MR, u 27 dodatnie były biopsje celowana i randomowa, a u 7 – jedynie biopsja randomowa (w tej grupie u 3 pacjentów z przyczyn technicznych nie wykonano fuzji obrazów). Zaledwie u 4 chorych nie rozpoznano raka – w porównaniu z 17 negatywnymi wynikami na podstawie biopsji randomowej<sup>(44)</sup>.

Metodę fuzji NMR/TRUS da się również wykorzystać w trakcie leczenia raka stercza metodą brachyterapii – do zaplanowania przestrzennego rozmieszczenia czynnika promieniotwórczego. Doświadczenia w tym zakresie opisują Reyner i wsp.<sup>(45)</sup>

Na tle obiecujących doniesień dotyczących fuzji NMR/TRUS warto zwrócić uwagę na pracę, którą opublikowali w 2013 roku Fiard i wsp.<sup>(46)</sup> Podnosi ona kwestię subiektywnej oceny obrazu NMR. Zgodnie z zaleceniami Europejskiego Towarzystwa Radiologii Urologicznej zastosowano punktową skalę oceny zmian w sterczu PI-RADS (*Prostate Imaging-Reporting and Data System*), stwarzającą możliwość ustandaryzowania opisów, a tym samym eliminującą rozbieżności między opisami badań obrazowych<sup>(47)</sup>. W celu dokładnego nałożenia obrazów posłużono się obrazowaniem 3D TRUS, przeprowadzonym w pozycji litotomijnej. Zaznaczone uprzednio podejrzanym obrazom w NMR zostały naniesione automatycznie na obraz TRUS. Ten etap trwał średnio 23 minuty.

Badaniem objęto grupę chorych z podejrzeniem raka, wysuniętym na podstawie DRE i podwyższenia stężenia PSA w surowicy krwi (PSA > 4 ng/ml). Po wykonaniu MR pacjenta kierowano na TRUS i biopsję stercza. Podobnie jak w innych pracach, wykonywano randomową 12-wkluciovą biopsję stercza, zgodnie z obecnymi zaleceniami EAU. Do wykonanej randomowo systemowej biopsji dodano wycinki z podejrzanych miejsc, oznaczonych w trakcie badania NMR. W biopsji monitorowanej obrazem TRUS u wszystkich chorych z dodatnim wynikiem badania NMR potwierdzono raka, a dodatkowo wykryto jego komórki u 3 chorych z negatywnym wynikiem MR. Co istotne, u tych 3 chorych nie stwierdzono także nieprawidłowości w DRE. Na podstawie stopnia złośliwości, wyrażonego za pomocą sumy Gleasona, która u wspomnianych pacjentów wyniosła < 6, zdecydowano o wdrożeniu aktywnej obserwacji (*active surveillance*) – uznano, że są to raki bez znaczenia klinicznego.

Atutem omawianej pracy było monitorowanie biopsji obrazem 3D TRUS. Nałożenie obrazu 3D na MR z zaznaczonymi zmianami ogniskowymi w 86% sytuacji pozwoliło na trafienie igłą w zaznaczoną zmianę. W przypadku każdej zmiany tak wyznaczonej do biopsji jedno wklucie okazało się wystarczające do pobrania reprezentacyjnego materiału

a repeated biopsy usually results in 10–20% of positive outcomes. In the analyzed group, 17 patients were diagnosed with carcinoma on the basis of MR-guided biopsy only; targeted and random biopsies were positive in 27 patients and random biopsy was positive merely in 7 patients (in this group, image fusion was not performed in 3 patients due to technical reasons). Carcinoma was not diagnosed in only 4 patients compared to 17 negative results obtained in random biopsy<sup>(44)</sup>.

The NMR/TRUS image fusion may also be used in treatment of prostate carcinoma by means of brachytherapy – in planning spatial placement of radioactive agents. A paper concerning this issue was presented by Reyner *et al.*<sup>(45)</sup>

In the light of the promising reports regarding NMR/TRUS image fusion, attention should be paid to the paper of Fiard *et al.*<sup>(46)</sup> from 2013 that addresses the issue of subjective NMR image assessment. According to the recommendations of the European Society of Urologic Radiology, the Prostate Imaging-Reporting and Data System (PI-RADS) scale was used to standardize descriptions and thus, eliminate discrepancies between descriptions of imaging examinations<sup>(47)</sup>. In order to accurately superimpose images, 3D TRUS examinations were performed in the lithotomy position. The suspicious images previously marked in NMR were automatically superimposed on a TRUS image. This stage lasted approximately 23 minutes.

The examination was performed in patients with carcinoma suspected on the basis of a DRE examination and elevated serum PSA level (PSA > 4 ng/ml). Following MRI, the patients were referred to TRUS and prostate biopsy. As in other studies, random 12-core prostate biopsy was conducted in accordance with current EAU guidelines. The random systemic biopsy was supplemented with samples collected from suspicious areas marked during the NMR examination. Carcinoma was confirmed in TRUS-guided biopsy in all patients with a positive NMR result and, additionally, cancer cells were also detected in 3 patients with a negative MRI result. More importantly, the DRE examination also failed to detect any abnormalities in these 3 patients. Based on the degree of malignancy expressed as Gleason score, which in the three patients mentioned above was < 6, it was decided to implement active surveillance since these instances of cancer were considered clinically irrelevant.

The asset of this study was monitoring the biopsies in a 3D TRUS image. Superimposing the 3D image on the MRI image with marked focal lesions allowed the marked lesion to be targeted with a needle in 86% of cases. In each lesion marked for biopsy in such a way, one core was sufficient to collect representative material for a histopathological examination. This technique is superior to 2D TRUS since, apart from good visualization of focal lesions, it enables superior visualization of lesions in the anterior aspect of the prostate (i.e. in the transition zone) which is not sufficiently visible in a conventional 2D TRUS examination. In one patient, a suspicious focus was observed in the MRI

do badania histopatologicznego. Przewagą tej techniki wykonywania biopsji nad techniką 2D TRUS (poza dobrym zobrazowaniem zmiany ogniskowej) jest lepsza wizualizacja zmian w obrębie przedniej części stercza (tj. w strefie przejściowej), niedostatecznie dobrze obrazowanej za pomocą klasycznego badania TRUS 2D. U jednego chorego stwierdzono w obrazie MR podejrzaną ognisko w obrazie MR, a wynik biopsji potwierdził obecność raka stercza. Fuzja MR/TRUS 3D pozwoliła ponadto na wykrycie raków o większej złośliwości w skali Gleasona, co ma duże znaczenie kliniczne. Zastosowanie skali PI-RADS i pobieranie wycinków z miejsc uzyskujących w niej powyżej 8 punktów prowadziło do wykrycia raka w 91% przypadków, w tym – jednego raka potencjalnie znamiennego klinicznie i dwóch bez znaczenia klinicznego<sup>(48)</sup>.

Na tej podstawie można wnioskować, że zastosowanie techniki trójwymiarowego obrazowania i kontrolowania biopsji pozwala na dokładniejsze określenie stopnia miejscowego zaawansowania raka stercza – dzięki wykryciu większej liczby ognisk patologicznych, w tym ognisk o lokalizacji trudnej do zinterpretowania w trakcie klasycznego badania TRUS.

### Konflikt interesów

*Autorzy nie zgłaszają żadnych finansowych ani osobistych powiązań z innymi osobami lub organizacjami, które mogłyby negatywnie wpłynąć na treść publikacji oraz rościć sobie prawo do tej publikacji.*

### Piśmiennictwo/References

- McDavid K, Lee J, Fulton JP, Tonita J, Thompson TD: Prostate cancer incidence and mortality rates and trends in the United States and Canada. *Public Health Rep* 2004; 119: 174–186.
- Morote J, Raventós CX, Lorente JA, Lopez-Pacios MA, Encabo G, de Torres I *et al.*: Comparison of percent free prostate specific antigen and prostate specific antigen density as methods to enhance prostate specific antigen specificity in early prostate cancer detection in men with normal rectal examination and prostate specific antigen between 4.1 and 10 ng/ml. *J Urol* 1997; 158: 502–504.
- Yokomizo Y, Miyoshi Y, Nakaigawa N, Makiyama K, Ogawa T, Yao M *et al.*: Free PSA/total PSA ratio increases the detection rate of prostate cancer in twelve-core biopsy. *Urol Int* 2009; 82: 280–285.
- Brock M, von Bodman C, Sommerer F, Löttenberg B, Klein T, Deix T *et al.*: Comparison of real-time elastography with grey-scale ultrasonography for detection of organ-confined prostate cancer and extra capsular extension: a prospective analysis using whole mount sections after radical prostatectomy. *BJU Int* 2011; 108: E217–E222.
- Heidenreich A, Bastian PJ, Bellmunt J, Bolla M *et al.*: rozdział Rak stercza, podrzdział Stopień zaawansowania – cecha T. EAU guidelines 2013; 7: 28.
- Gramiak R, Shah PM: Echocardiography of the aortic root. *Invest Radiol* 1968; 3: 356–366.
- Gramiak R, Shah PM, Kramer DE: Ultrasound cardiography: contrast study in anatomy and function. *Radiology* 1969; 92: 939–948.
- Kremkau FW, Gramiak R, Carstensen EL, Shah PM, Kramer DH: Ultrasonic detection of cavitation at catheter tips. *Am J Roentgenol Radium Ther Nucl Med* 1970; 110: 177–183.
- Lauterborn W: Numerical investigation of nonlinear oscillation of gas bubbles in liquids. *J Acoust Soc Am* 1976; 283.
- Medwin H: In situ acoustic measurements of microbubbles at sea. *Journal of Geophysical Research* 1977; 82: 971–976.
- de Jong N, Hoff L, Skotland T, Bom N: Absorption and scatter of encapsulated gas filled microspheres: theoretical considerations and some measurements. *Ultrasonics* 1992; 30: 95–103.
- Furlow B: Contrast-enhanced ultrasound. *Radiol Technol* 2009; 80: 547–561.
- Wilson SR, Greenbaum LD, Goldberg BB: Contrast-enhanced ultrasound: what is the evidence and what are the obstacles? *AJR Am J Roentgenol* 2009; 193: 55–60.
- Halpern EJ, Ramey JR, Strup SE, Frauscher F, McCue P, Gomella LG: Detection of prostate carcinoma with contrast-enhanced sonography using intermittent harmonic imaging. *Cancer* 2005; 104: 2373–2383.
- Aigner F, Pallwein L, Mitterberger M, Pinggera GM, Mikuz G, Horninger W *et al.*: Contrast-enhanced ultrasonography using cadence-contrast pulse sequencing technology for targeted biopsy of the prostate. *BJU Int* 2009; 103: 458–463.
- Brawer MK, Deering RE, Brown M, Preston SD, Bigler SA: Predictors of pathologic stage in prostatic carcinoma. The role of neovascularity. *Cancer* 1994; 73: 678–687.
- Ismail M, Petersen RO, Alexander AA, Newschaffer C, Gomella LG: Color Doppler imaging in predicting the biologic behavior of prostate cancer: correlation with disease-free survival. *Urology* 1997; 50: 906–912.
- Halpern EJ, Frauscher F, Forsberg F, Strup SE, Nazarian LN, O'Kane P *et al.*: High-frequency Doppler US of the prostate: effect of patient position. *Radiology* 2002; 222: 634–639.
- Halpern EJ, Frauscher F, Strup SE, Nazarian LN, O'Kane P, Gomella LG: Prostate: high-frequency Doppler US imaging for cancer detection. *Radiology* 2002; 225: 71–77.
- Xie SW, Li HL, Du J, Guo YE, Xin M, Li FH: Contrast-enhanced ultrasonography with contrast-tuned imaging technology for the detection of prostate cancer: comparison with conventional ultrasonography. *BJU Int* 2011; 109: 1620–1626.

image and the biopsy confirmed the presence of prostate carcinoma. Moreover, MRI/3D TRUS fusion enabled detection of carcinoma of a higher malignancy degree according to the Gleason scale, which is of considerable clinical significance. The application of the PI-RADS scale and collecting samples from areas with the score above 8 enabled detection of carcinoma in 91% of cases, including one potentially clinically relevant cancer and 2 clinically irrelevant diseases<sup>(48)</sup>.

Therefore, it might be concluded that the usage of three-dimensional imaging and monitoring biopsies enables more accurate staging of localized prostate carcinoma thanks to the detection of a greater number of pathological foci, including foci in localizations that are difficult to interpret during a conventional TRUS examination.

### Conflict of interests

*Authors do not report any financial or personal links with other persons or organizations, which might affect negatively the content of this publication and/or claim authorship rights to this publication.*

21. Ives EP, Gomella LG, Halpern EJ: Effect of dutasteride therapy on Doppler US evaluation of prostate: preliminary results. *Radiology* 2005; 237: 197–201.
22. Mitterberger M, Pinggera G, Horninger W, Strasser H, Halpern E, Pallwein L *et al.*: Dutasteride prior to contrast-enhanced colour Doppler ultrasound prostate biopsy increases prostate cancer detection. *Eur Urol* 2008; 53: 112–117.
23. Mitterberger M, Pinggera GM, Pallwein L, Gradl J, Frauscher F, Bartsch G *et al.*: The value of three-dimensional transrectal ultrasonography in staging prostate cancer. *BJU Int* 2007; 100: 47–50.
24. Sehgal CM, Broderick GA, Whittington R, Gorniak RJ, Arger PH: Three-dimensional US and volumetric assessment of the prostate. *Radiology* 1994; 192: 274–278.
25. Krouskop TA, Wheeler TM, Kallel F, Garra BS, Hall T: Elastic moduli of breast and prostate tissues under compression. *Ultrason Imaging* 1998; 20: 260–274.
26. Ophir J, Céspedes I, Ponnekanti H, Yazdi Y, Li X: Elastography: a quantitative method for imaging the elasticity of biological tissues. *Ultrason Imaging* 1991; 13: 111–134.
27. König K, Scheipers U, Pesavento A, Lorenz A, Ermert H, Senge T: Initial experiences with real-time elastography guided biopsies of the prostate. *J Urol* 2005; 174: 115–117.
28. Pesavento APC, Krueger M, Ermert H: A time efficient and accurate strain estimation concept for ultrasonic elastography using interactive phase zero estimation. *IEEE Trans Ultrason Ferroelect Freq Contr* 1999; 46: 1057–1067.
29. Ophir J, Miller RK, Ponnekanti H, Céspedes I, Whittaker AD: Elastography of beef muscle. *Meat Sci* 1994; 36: 239–250.
30. Pallwein L, Aigner F, Faschingbauer R, Pallwein E, Pinggera G, Bartsch G *et al.*: Prostate cancer diagnosis: value of real-time elastography. *Abdom Imaging* 2008; 33: 729–735.
31. Pallwein L, Mitterberger M, Gradl J, Aigner F, Horninger W, Strasser H *et al.*: Value of contrast-enhanced ultrasound and elastography in imaging of prostate cancer. *Curr Opin Urol* 2007; 17: 39–47.
32. Aigner F, Pallwein L, Junker D, Schäfer G, Mikuz G, Pedross F *et al.*: Value of real-time elastography targeted biopsy for prostate cancer detection in men with prostate specific antigen 1.25 ng/ml or greater and 4.00 ng/ml or less. *J Urol* 2010; 184: 913–917.
33. Pallwein L, Mitterberger M, Pinggera G, Aigner F, Pedross F, Gradl J *et al.*: Sonoelastography of the prostate: Comparison with systematic biopsy findings in 492 patients. *Eur J Radiol* 2008; 65: 304–310.
34. Aboumarzouk OM, Ogston S, Huang Z, Melzer AEA, Stolzenberg JU, Nabi G: Diagnostic accuracy of transrectal elastosonography (TRES) imaging for the diagnosis of prostate cancer: a systematic review and meta-analysis. *BJU Int* 2012; 110: 1414–1423.
35. Salomon G, Köllerman J, Thederan I, Chunk FK, Budäus L *et al.*: Evaluation of prostate cancer detection with ultrasound real-time elastography: a comparison with step section pathological analysis after radical prostatectomy. *Eur Urol* 2008; 54: 1354–1362.
36. Sumura M, Shigeno K, Hyuga T, Yoneda T, Shiina H, Igawa M: Initial evaluation of prostate cancer with real-time elastography based on step-section pathologic analysis after radical prostatectomy: a preliminary study. *Int J Urol* 2007; 14: 811–816.
37. Hricak H, Wang L, Wei DC, Coakley FV, Akin O, Reuter VE *et al.*: The role of preoperative endorectal MRI in the decision regarding whether to preserve or resect neurovascular bundles during radical retropubic prostatectomy. *Cancer* 2004; 100: 2655–2663.
38. Sartor AO, Hricak H, Wheeler TM, Coleman J, Penson DF, Carrol PR *et al.*: Evaluating localized prostate cancer and identifying candidates for focal therapy. *Urology* 2008; 72 (6 Suppl): 12–23.
39. Aigner F, Pallwein L, Pelzer A, Schaefer G, Bartsch G, Nedden Dz *et al.*: Value of magnetic resonance imaging in prostate cancer diagnosis. *World J Urol* 2007; 25: 351–359.
40. Moore CM, Robertson NL, Arsanious N, Middleton E, Villers A, Klotz L *et al.*: Image-guided prostate biopsy using magnetic resonance imaging-derived targets: a systematic review. *Eur Urol* 2013; 63: 125–140.
41. Mozer P, Baumann M, Chevreau G, Moreau-Gaudry A, Bart S, Renard-Penna R *et al.*: Mapping of transrectal ultrasonographic prostate biopsies: quality control and learning curve assessment by image processing. *J Ultrasound Med* 2009; 28: 455–460.
42. Ukimura O, Desai MM, Palmer S, Valencerina S, Gross M, Abreau AL *et al.*: 3-Dimensional elastic registration system of prostate biopsy location by real-time 3-dimensional transrectal ultrasound guidance with magnetic resonance/transrectal ultrasound image fusion. *J Urol* 2012; 187: 1080–1086.
43. Pinto PA, Chung PH, Rastinehad AR, Baccala AA Jr, Kruecker J, Benjamin CJ *et al.*: Magnetic resonance imaging/ultrasound fusion guided prostate biopsy improves cancer detection following transrectal ultrasound biopsy and correlates with multiparametric magnetic resonance imaging. *J Urol* 2011; 186: 1281–1285.
44. Miyagawa T, Ishikawa S, Kimura T, Suetomi T, Tsutsumi M, Irie T *et al.*: Real-time Virtual Sonography for navigation during targeted prostate biopsy using magnetic resonance imaging data. *Int J Urol* 2010; 17: 855–860.
45. Reynier C, Troccaz J, Fournier P, Dusserre A, Gay-Jeune C, Descotes JL *et al.*: MRI/TRUS data fusion for prostate brachytherapy. Preliminary results. *Med Phys* 2004; 31: 1568–1575.
46. Fiard G, Hohn N, Descotes JL, Rambeaud JJ, Troccaz J, Long JA: Targeted MRI-guided prostate biopsies for the detection of prostate cancer: initial clinical experience with real-time 3-dimensional transrectal ultrasound guidance and magnetic resonance/transrectal ultrasound image fusion. *Urology* 2013; 81: 1372–1378.
47. Barentsz JO, Richenberg J, Clements R, Choyke P, Verma S, Villeirs G *et al.*: ESUR prostate MR guidelines 2012. *Eur Radiol* 2012; 22: 746–757.
48. Fiard G, Hohn N, Descotes JL, Rambeaud JJ, Troccaz J, Targeted JA: MRI-guided prostate biopsies for the detection of prostate cancer: initial clinical experience with real-time 3-dimensional transrectal ultrasound guidance and magnetic resonance/transrectal ultrasound image fusion. *Urology* 2013; 81: 1372–1378.